

Caracterización de los pacientes felinos con efusión pleural entre los años 2006 al 2010.

Characterization of feline patients with pleural effusion between 2006 and 2010.

"Lina Sanz, MV¹ Constanza Valenzuela, MV"²

Fecha de Recepción : Junio 3 de 2011.

Fecha de aceptación: Junio 15 de 2011.

Resumen

Se caracterizaron 62 casos de pacientes felinos ingresados a consulta por efusión pleural según raza, edad, sexo, cantidad de fluido extraído por toracocentesis al momento del ingreso, resultado del análisis histoquímico del fluido, diagnóstico final y sobrevida. De los 62 casos, el 69,35% pertenecían a la raza doméstico de pelo corto, el 41,94% se encontró en categoría etaria prime (3 a 6 años), el 58,06% fueron machos y el 38,71% de los líquidos analizados correspondió a un transudado modificado, 22,58% exudado aséptico y el 12,9% exudado séptico (piotórax). El 53,22 % de los casos presentó como etiología linfoma (29,03%) y peritonitis infecciosa felina (24,09%). En promedio, la etiología generadora de mayor cantidad de efusión fue PIF con 178,4 mL por hemitórax puncionado. De los 62 casos solo 48 presentaban sobrevida conocida, con mortalidades mayores al 80% en linfoma y PIF y mayores al 60% en las otras etiologías, lo que convierte a la efusión pleural en una situación de mal pronóstico en la especie.

Palabras clave: efusión pleural, derrame, PIF efusivo, linfoma mediastinal.

Summary

Were characterized 62 cases of feline patients admitted to consultation by pleural effusion by race, age, sex, amount of fluid removed by thoracentesis on admission, the result of histochemical analysis of the fluid, final diagnosis and survival. Of the 62 cases, 69.35% belonged to the breed domestic short hair, was found in 41.94% prime age category (3 to 6 years), 58.06% were males and 38.71% liquids analyzed corresponded to a modified transudate, exudate 22.58% and 12.9% aseptic septic exudate (pyothorax). The 53.22% of the cases presented as a cause lymphoma (29.03%) and feline infectious peritonitis (24.09%). The cause that generated much of pleural effusion was PIF (174 mL). Of the 62 cases only 48 had known survival, with mortality greater than 80% in lymphoma and PIF and over 60% in other etiologies, which makes the pleural effusion in a situation of poor prognosis for the species.

Key words: pleural effusion, wet PIF, mediastinal lymphoma.

INTRODUCCIÓN

Las efusiones pleurales corresponden a un proceso patológico que se encuentra con mayor frecuencia en los pacientes felinos y que se observa infrecuentemente en la clínica canina. Las posibilidades de éxito terapéutico y determinación de un pronóstico dependen de la certeza en el diagnóstico, el cual se basa en el conocimiento del origen exacto del derrame pleural, lo cual a su vez se logra evaluando las características del líquido obtenido y, en ocasiones, obteniendo exámenes complementarios.

Los derrames pleurales surgen cuando se altera el equilibrio entre la formación de líquido y su reabsorción. Ambos procesos son mecanismos fisiológicos que dependen de los vasos capilares pulmonares y la circulación linfática. En los gatos sanos, el espacio pleural contiene líquido seroso en muy poca cantidad, el que sirve como lubricante entre la pleura visceral y parietal para facilitar el movimiento durante la respiración.²

¹ Médico Veterinario. Universidad de Chile. Presidente de la Asociación Chilena de Medicina Felina ACHMEFE. Instituto de Medicina Felina del Hospital Veterinario de Santiago (lina.sanzcat@gmail.com)

² Médico Veterinario. Universidad de las Américas.

ANTECEDENTES

La pleura está formada por células mesoteliales y tejido conectivo. Dentro del espacio pleural se encuentra un líquido seroso que ayuda a permitir los movimientos respiratorios. Este líquido proviene de la circulación parietal a elevada presión, a medida que se forma es eliminado a baja presión, de manera que se produce un movimiento constante. La acumulación anormal de líquido en el espacio pleural es lo que se denomina efusión, derrame o colecta pleural.³

La efusión pleural no es una enfermedad, sino un signo. Se desarrolla cuando alguna enfermedad altera las fuerzas que controlan la formación y absorción del líquido pleural. Por ejemplo, la reducción en la presión oncótica capilar a causa de una hipoalbuminemia o aumento en la presión hidrostática y cambios en la permeabilidad vascular o linfática pueden aumentar la producción o disminuir la absorción del líquido, resultando en una efusión pleural. El incremento de la permeabilidad de la membrana capilar, obstrucción o derrame linfático y una hemorragia, son también causas de una efusión pleural.⁴

Se pueden ver afectados gatos de cualquier raza, sexo o edad.³ Aunque la velocidad de filtración y el drenaje linfático aumentan con el tamaño y la edad del animal, los animales más grandes tienen un volumen menor de líquido pleural.¹

La disnea e intolerancia al ejercicio corresponden a los signos de presentación más frecuentes del derrame pleural. A medida que la acumulación de líquido intrapleural se hace importante, aparecen la taquipnea e insuficiencia respiratoria leve durante el ejercicio y, finalmente, incluso durante el reposo; en los casos graves puede haber cianosis. Otros signos asociados pueden incluir anorexia, depresión, pérdida de peso, deshidratación, palidez, fiebre, hipotermia o tos.⁵

La toracocentesis es una técnica importante tanto para el diagnóstico como para el tratamiento.⁶ La eliminación de pequeñas cantidades de líquido mejora significativamente la capacidad ventilatoria del gato, lo que permite un mejor manejo del paciente durante los procedimientos radiológicos, ecográficos o de obtención de otros exámenes complementarios.²

El análisis bioquímico y citológico del líquido pleural puede ayudar a comprender la etiología y significado de una colección de líquido anormal.⁷ La punción torácica se realiza con el paciente en decúbito esternal, buscando la postura menos estresante para el animal.⁸ La decisión sobre

el costado en que se practicará la intervención dependerá de los datos clínicos sobre la distribución del líquido, si la distribución es uniforme suele elegirse el costado derecho.⁶ Habitualmente, la pleura mediastinal en los perros y los gatos se muestra incompleta (fenestrada) y la aspiración de líquido de cualquiera de los dos lados permitirá el drenaje de todo el tórax. Sin embargo, debido a la inflamación crónica y el engrosamiento del mediastino, puede observarse derrame unilateral en algunos procesos patológicos, como quilotórax y piotórax.¹

Para que un derrame sea reconocido en una radiografía, debe contar con 50 a 100 mL de líquido.⁹ La radiografía es una ayuda importante para el diagnóstico, la cual se efectúa posterior a la toracocentesis; en ningún caso, se tomará una radiografía ventrodorsal antes de haber determinado la causa de la disnea.⁶ Los cambios clásicos asociados al líquido pleural libre son los mismos, sea cual fuere el tipo de líquido. El líquido pleural libre se distribuye por sí mismo de acuerdo con la gravedad y la distensibilidad pulmonar.¹⁰ Los signos radiográficos que se pueden apreciar generalmente son la separación de los márgenes pulmonares de la pared torácica, silueta cardíaca y diafragma generalmente ausentes (signo silueta), ensanchamiento mediastinal y despunte de los bordes pulmonares en los ángulos costofrénicos.³ La visualización de radiodensidad del líquido en el espacio pleural es considerado como patognomónico, el cual a diferencia del perro, no es recomendable de evaluar en el ángulo lumbofrénico, dada la presencia en el felino del músculo sublumbar. En proyección Latero-Lateral, el fluido se acumula en la porción supraesternal del saco pleural no dependiente, generando la presencia de radiodensidad de líquido supraesternal, frecuentemente con un contorno dorsal rectilíneo o festoneado.¹¹

El hemograma puede revelar una neutrofilia con desviación a la izquierda en el piotórax, peritonitis infecciosa felina (PIF), torsión de lobo pulmonar y neoplasias. La linfopenia es frecuente en los animales con quilotórax, pero también puede ser una manifestación inespecífica del estrés. La anemia y las otras anomalías hematológicas pueden asociarse con el linfoma y el virus de la leucemia felina (ViLeF). Las determinaciones de proteínas séricas pueden revelar una hipoalbuminemia, una causa de transudado, o una hiperglobulinemia, un signo frecuente de PIF y de otros trastornos en los que hay un estímulo inmunitario crónico. Es de esperar una proteinuria intensa en el análisis de orina de un gato con una hipoalbuminemia. Pueden estar indicadas pruebas diagnósticas para las enfermedades infecciosas y parasitarias que se han asociado con el derrame pleural, como ViLeF, virus de la inmunodeficiencia felina (VIF), PIF y

dirofilariosis. En los gatos con derrame pleural de origen cardiogénico, la determinación de las concentraciones séricas de tiroxina y taurina puede estar indicada para el diagnóstico de la miocardiopatía tiroidea y de la miocardiopatía dilatada por una deficiencia de taurina, respectivamente.⁵

Características evaluadas del líquido pleural

Físicas y químicas¹²:

- **Color:** el líquido normal es incoloro y claro, pudiendo llegar a ser amarillo pálido. La variedad de tonos rojos puede ser indicativo de hemoglobina libre o eritrocitos. El color verde puede ser indicativo de peritonitis infecciosa felina. El fluido blanco puede indicar quilo o células en el caso del pseudoquilo.

- **Transparencia:** la turbiedad es correlativa a la cantidad de células presentes o lípidos en el líquido. La presencia de flóculos puede ser indicativo de fibrina.

- **Proteínas:** la concentración de más de 3 g/ dL. generalmente indica inflamación, pero valores aumentados pueden ocurrir en algunos procesos transudativos como en el caso de insuficiencia cardíaca congestiva felina.

Citológicas¹²:

- **Conteo total de células nucleadas:** los métodos para la enumeración son los mismos que para las células blancas. Puede haber errores en el conteo ya que la aglutinación y la fragmentación celular es común en las efusiones.

- **Citomorfoloía y diferenciación celular:** el frotis directo es útil para estimar la celularidad en lugar del conteo celular.

De acuerdo a lo anterior, los líquidos se pueden clasificar en ¹²:

Transudado puro: El transudado puro es infrecuente. Se trata de un líquido transparente, de baja densidad y baja concentración proteica (menos de 1,3 – 1,5 g/dL), de mínima o nula celularidad (menos de 1.000 células nucleadas / μ L) y estas células suelen ser algunos linfocitos o células mesoteliales de características normales.¹³

Transudado modificado: La mayoría de los derrames pleurales del tipo transudado puro se cronifican con el tiempo y tienden a convertirse finalmente en transudados modificados. Estos, son líquidos algo más densos y coloreados, generalmente son amarillentos.¹³ Tienen una concentración proteica ligeramente superior que los transudados puros, incluso puede llegar hasta 3,5 g/dl, y sus recuentos celulares pueden ser de hasta 5000/ μ L y es frecuente

que contenga linfocitos, algunos macrófagos y células mesoteliales normales o reactivas, pero en ningún caso muestran signos de malignidad o de la existencia de procesos inflamatorios.⁹

Exudado aséptico: suelen deberse a inflamación e incremento de la permeabilidad vascular. Los exudados tienen una mayor concentración proteica y celularidad que los transudados. La concentración proteica suele ser mayor de 3 g/dL y el recuento celular puede ser mayor de 5000 / μ L. Estos líquidos tienen un aspecto turbio como consecuencia del alto contenido celular. Los tipos celulares son semejantes en los exudados asépticos y sépticos, se pueden encontrar neutrófilos, macrófagos, eosinófilos y linfocitos.⁹ Si la gammaglobulina es mayor a 32% de las proteínas es muy probable que la causa etiológica de ésta sea PIF.⁵

Exudado séptico: o piotórax. La infección bacteriana dentro del espacio pleural provoca acumulación de un material séptico.⁹ Los anaerobios *Bacteroides* y *Fusobacterium sp*, han sido aislados con mayor frecuencia que los aerobios. El aerobio que se aisló más comúnmente fue la *Pasteurella multocida*.¹⁴ Posee un aspecto amarillo con una consistencia viscosa, una concentración rica en proteínas, que se aproxima a las concentraciones séricas, un contenido elevado de fibrina y un contenido celular bajo o moderado que consta sobre todo de neutrófilos y macrófagos no degenerados.

El test de Rivalta es útil para la diferenciación entre las efusiones de PIF y las efusiones causadas por otras enfermedades. Tiene una predicción positiva valorada en un 86% y una alta predicción negativa valorada en un 96% para PIF. Para realizar el test es necesario un tubo transparente, con 7 a 8 mL de agua destilada y una gota de ácido acético al 98%, que es adicionada y mezclada. Posteriormente, se deja cuidadosamente sobre la superficie de la solución una gota de la efusión. Si la gota desaparece y la solución permanece clara, el test de Rivalta es definido como negativo; mientras que si la gota conserva su forma, permanece en la superficie o se hunde despacio hasta el fondo del tubo, el test es considerado positivo.¹⁵

Efusión quillosa o Quilotórax: Es la acumulación de quilo en el espacio pleural, el cual puede ingresar por la ruptura del conducto torácico. El quilo suele ser de color blanco y turbio a simple vista, en gran medida como resultado de los quilomicrones que transportan las grasas desde el intestino.¹⁶ Predominan pequeños linfocitos con un número variable de neutrófilos degenerados y macrófagos. El conteo celular es, generalmente, menor a 1000 / μ L y se observan células lisadas lo cual es común en líquidos ricos en linfocitos. La concentración de triglicéridos es notoriamente más elevada

que la concentración en el suero sanguíneo y la concentración de colesterol es igual o menor a la concentración del suero.¹²

Efusión pseudoquillosa: La efusión pseudoquillosa puede estar asociada a una neoplasia o a un desorden inflamatorio. Son líquidos extremadamente lechosos, de color blanco, pero no contienen triglicéridos. La apariencia de color blanco resulta de restos de células, proteínas, complejos de lecitina y globulina y colesterol granulado. Este líquido puede ser cremosos opaco.⁴

Efusión hemorrágica: estas efusiones parecen sanguinolentas, tienen un hematocrito medible y sólidos totales mayores a 3 g/dL. Si es crónico, el sobrenadante evidencia hemólisis o xantocromía y la inspección citológica revela eritrofagocitosis, siderocitos y ausencia de plaquetas. Estas efusiones no coagulan. Las plaquetas aparecen sólo cuando la hemorragia ocurrió dentro de una hora del muestreo. Las hemorragias peragudas o iatrogénicas no tienen eritrofagocitosis o siderocitos, el sobrenadante es claro y se espera que aparezcan plaquetas.¹⁷ Si el hematocrito presenta valores semejantes al de la sangre periférica, indica que hay una hemorragia activa en la cavidad torácica. Los derrames hemorrágicos debidos a causas inflamatorias activas suelen presentar un recuento de neutrófilos y macrófagos elevados en comparación con la sangre.⁹

Etiología de la efusión pleural

Dependiendo del tipo de líquido que se encuentre, existen distintas patologías que en la especie felina producen efusión pleural, estas son:

Hipoalbuminemia: La albúmina es una proteína que cumple varias funciones vitales, una de ellas es el mantenimiento de la presión coloidal osmótica, es decir, la fuerza que mantiene a las macromoléculas dentro del espacio vascular. La albúmina es una molécula de carga negativa, que escapa de la filtración renal. Además, la albúmina es algo más grande que los poros glomerulares y, por ello, es incapaz de ingresar en el filtrado glomerular.

La hypoalbuminemia se define como una concentración baja de albúmina en el suero. Esta disminución se puede originar por una producción insuficiente a causa de una hepatopatía grave o desnutrición que causa una reducción de la elaboración de proteínas. También puede estar causada por un aumento en la pérdida corporal a raíz de una lesión renal, digestiva o cutánea grave o también una hemorragia abierta.¹⁹

El hígado sintetiza casi todas las proteínas plasmáticas, con más del 50% de su esfuerzo

metabólico abocado a la producción de albúmina. Se requiere una pérdida de más del 75 a 80% de la función hepática para que se desarrolle una hypoalbuminemia por insuficiencia hepática. El ritmo de la síntesis de la albúmina está determinado, fundamentalmente, por la presión coloidal osmótica.¹⁸

La exploración física detectará quemaduras graves o heridas por traumatismos que pueden predisponer frente a una pérdida corporal importante de proteínas. Los pacientes con valores renales elevados como el NUS, la creatinina y el fósforo, además de la orina diluida, se deberán examinar para comprobar una nefropatía como causa de la hypoalbuminemia.¹⁹

Los antecedentes pueden determinar la presencia de una enfermedad diagnosticada previamente que podría causar hypoalbuminemia, como por ejemplo una hemorragia gastroduodenal, inflamación intestinal o una dieta carente en nutrientes. La panhipoproteïnemia, disminución de albúmina y globulinas, en ausencia de quemaduras, abrasiones cutáneas graves y una hemorragia externa evidente, indica firmemente una pérdida gastrointestinal de proteínas.¹⁹

Insuficiencia cardíaca congestiva: Las enfermedades cardiovasculares son menos comunes en los gatos que en la mayoría de los animales domésticos. La frecuencia cardíaca es muy variable en gatos normales oscilando de 90 a 240 latidos por minutos, aunque en las enfermedades cardíacas suele ser superior a 200 latidos por minuto.²⁰

La insuficiencia circulatoria se define como una disminución del gasto cardíaco originado por alteraciones en uno o más componentes de la circulación, dificultando el retorno venoso. Durante la insuficiencia cardíaca, el corazón no puede impulsar sangre a un ritmo adecuado para satisfacer las necesidades metabólicas tisulares o lo puede hacer únicamente elevando las presiones de llenado. Las alteraciones hemodinámicas asociadas a la insuficiencia cardíaca se complican en muchos casos debido a que la contractibilidad y la relajación miocárdicas están deprimidas, cuya causa radica en trastornos bioquímicos y biofísicos de los miocitos cardíacos.²¹

El corazón sólo presenta dos formas de fallar: no puede bombear suficiente sangre hacia la aorta o la arteria pulmonar para mantener la presión arterial (insuficiencia cardíaca de bajo gasto) o no puede vaciar adecuadamente el reservorio venoso (insuficiencia cardíaca congestiva). La insuficiencia cardíaca, por tanto, puede reconocerse clínicamente por signos de bajo gasto cardíaco, como depresión, letargo e hipotensión; o bien

por signos congestivos, como ascitis, derrame pleural y edema pulmonar. La insuficiencia cardíaca derecha se asocia a signos de congestión en la circulación sistémica, mientras que la insuficiencia del lado izquierdo ocasiona signos de congestión en la circulación pulmonar. La insuficiencia cardíaca bilateral presenta una combinación de signos, el derrame pleural, generalmente se asocia a este tipo de insuficiencia.²¹

Neoplasias: Los procesos neoplásicos que suelen originar derrame pleural comprenden el mesotelioma, linfoma, mieloma múltiple, timoma, carcinoma pulmonar y la neoplasia mamaria metastásica.¹ Las neoplasias de la cavidad pleural, con excepción del linfoma del mediastino anterior, son raras en el gato. El carcinoma pulmonar se descubre ocasionalmente en gatos viejos y puede ocasionar taquipnea y disnea por acumulación de líquido pleural. La toracocentesis revela un transudado modificado, no siendo útil su estudio citológico.⁶

Los signos clínicos asociados a los tumores mediastínicos están normalmente causados por la compresión o la invasión de estructuras como los grandes vasos, el conducto torácico, el esófago y la tráquea. Los signos comprenden disnea, regurgitación y edema.²²

El linfoma es la neoplasia más prevalente de los felinos. Se origina en el tejido linfoide y puede estar facilitado por el ViLeF. Generalmente, se diagnostica mediante la identificación de las células malignas en el líquido pleural.¹⁶

Los mesoteliomas pueden surgir a partir de células mesoteliales de la pleura, el pericardio o el peritoneo, pueden ser fibrosos o epiteliales. Son frecuentes las metástasis a otros órganos intratorácicos, como el miocardio, los nódulos linfáticos traqueobronquiales y los pulmones.¹ Los timomas son tumores raros en el perro y en el gato, que se originan a partir de las células epiteliales del timo.²²

Peritonitis infecciosa felina : Es una enfermedad viral progresiva inmunomediada que resulta fatal en pocas semanas. Está causada por un corona virus, el virus de la PIF, que es una mutación *in vivo* de los corona virus entéricos felinos, virtualmente apatógenos.³ Los gatos se infectan con coronavirus por ingestión y, tal vez, inhalación del virus. Es posible que ocurra un episodio breve de signos de vías respiratorias superiores o diarrea cuando el virus infecta a los gatos por primera vez.²³ Los macrófagos replican el virus y lo transportan a los tejidos, como el peritoneo, la pleura, la úvea, las meninges y el epéndimo. Su excreción es a través de las secreciones bucales y respiratorias, heces y posiblemente en la orina.²⁴

Los factores de riesgo incluyen a los gatitos menores de cuatro meses de edad, pero es más frecuente en gatos de entre seis meses y dos años. La susceptibilidad genética es un factor a tener en cuenta en los gatos de pura raza. Los confinamientos en grupo son un factor importante, así como las infecciones virales concurrentes con el ViLeF o FIV.²⁴

En la PIF se presentan dos formas básicas: Con derrame o sin derrame (seca). PIF con derrame es la variante más común,³ siendo posible que exista efusión peritoneal, derrame torácico o ambos²³ caracterizada por la acumulación progresiva de un líquido amarillo espeso abundante en proteínas y fibrina²⁵ lo que ocasiona lesiones piogranulomatosas en uno o varios órganos. Es un exudado, posiblemente turbio, con una densidad relativamente mayor a 1.075, con contenido proteico de cinco a 12 g/dL, cantidad moderada de neutrófilos no degenerados, macrófagos, células plasmáticas y linfocitos, ocasionalmente.²⁶ El derrame proviene del extenso daño vascular mediado por el componente sérico a través del revestimiento endotelial y colecta en las cavidades corporales.²⁵

En los gatos que experimentan PIF sin derrame, los signos suelen ser vagos e incluir pirexia, pérdida de peso, depresión y disminución del apetito. Los pacientes pueden estar ictericos. La palpación del abdomen casi siempre revela nódulos linfáticos mesentéricos crecidos y riñones irregulares así como irregularidades nodulares en otras vísceras.²³ También se pueden formar las mismas lesiones piogranulomatosas que en el PIF húmedo, pero sin la formación de efusiones.³

Hernia diafragmática: Es un desgarramiento en el diafragma a través del cual pueden pasar uno o más órganos abdominales. Generalmente, se produce por traumatismo, aunque existen algunos casos congénitos.³ El abdomen puede sentirse vacío a la palpación y la disnea puede mejorar al elevar el tercio anterior del animal. Especialmente, cuando ha quedado una porción del hígado atrapado en el tórax a través del orificio, los síntomas pueden demorar en aparecer y, cuando lo hacen, generalmente van asociados con acumulación de líquido en la cavidad pleural.⁶ Se puede sospechar de una hernia diafragmática durante la exploración física, pero se confirma con técnicas radiológicas.²⁷ Uno de los signos radiográficos objetivos que ayudan a definir esta condición corresponde a la evaluación de los ángulos costofrénicos, cardiofrénicos y frénicolumbares. En la hernia diafragmática adquirida, la proyección dorsoventral y ventrodorsal es la que entrega a este respecto mayor información, pues suele afectarse, en caso de que sea unilateral, el ángulo costofrénico y cardiofrénico ipsilateral al área del diafragma interrumpida.¹¹

El líquido pleural está siempre presente en las hernias diafragmáticas crónicas, o cuando hay un órgano abdominal herniado. El líquido pleural es un signo no específico de hernia diafragmática y con frecuencia enmascara otros signos radiológicos más importantes. A menudo, es necesario realizar una toracocentesis y una aspiración del líquido pleural antes de poder detectar una hernia en una radiografía.²⁸

Torsión del lobo pulmonar: Se define como la rotación del mismo alrededor de su eje longitudinal. Se desconoce la causa exacta del aumento de movilidad del lobo; puede ser idiopática, deberse a la manipulación de tejidos durante una cirugía o traumatismos que provoquen la compresión del lobo pulmonar. Se produce una obstrucción de la ventilación y del drenaje venoso.²⁹ Se han encontrado torsiones del lobo pulmonar medio derecho o del lobo pulmonar craneal derecho o izquierdo en perros y gatos que se han asociado con derrames pleurales. La torsión del lobo pulmonar puede ser secundaria al derrame pleural o puede ser la causa de un derrame serosanguinolento.⁵

La rotación de un lobo pulmonar en la zona hilar estrangula el bronquio y el pedículo vascular, que obstruye la ventilación y el drenaje venoso. Como la arteria suele permanecer parcialmente permeable, se produce la congestión lobular progresiva y el lobo se convierte en una masa distendida. El aumento de la presión hidrostática produce exudación de líquido sanguinolento hacia el espacio pleural. El derrame pleural puede, además, alterar el volumen corriente y la función respiratoria. Se puede observar anemia por hemorragia leve. Finalmente, se puede producir necrosis, fibrosis y encogimiento del lobo pulmonar.³⁰

Piotórax: Es la presencia de material purulento en el espacio pleural; la pleuritis bacteriana provoca la acumulación de líquido hemopurulento. El líquido se clasifica como exudado. La citología del líquido revela un recuento muy elevado de células nucleadas, siendo predominantes los neutrófilos degenerativos. Los derrames causados por hongos y bacterias como *Actinomyces* y *Nocardia* pueden contener neutrófilos no degenerativos y macrófagos si las toxinas que producen afectan sólo a las células que están en contacto directo con los microorganismos.¹

En muchos casos, la infección se debe por completo a bacterias anaerobias. Los aislados más frecuentes son *Bacteroides* spp., *Fusobacterium* spp., *Pasteurella multocida* y *Actinomyces* spp. Los aislados de los gatos con piotórax y sus frecuencias relativas se parecen mucho a los que se encuentran en los abscesos subcutáneos por mordeduras de gato y reflejan la flora orofaríngea normal del gato. Otras

bacterias que se encuentran de forma esporádica son *Pseudomonas* spp., *Escherichia coli*, *Klebsiella* spp., *Proteus* spp., *Streptococcus* spp., *Staphylococcus* spp., *Corynebacterium pyogenes*, *Nocardia* spp. y micoplasmas. La fuente de infección no se identifica en la mayoría de los perros y gatos con un piotórax. Los microorganismos pueden en potencia entrar en el espacio pleural a través de heridas penetrantes en el tórax, perforaciones de estructuras mediastínicas, cuerpos extraños que han emigrado hasta la pleura y una extensión directa al pulmón de una neumonía bacteriana. La mediastinitis, la pleuritis y el piotórax son complicaciones frecuentes de la perforación esofágica causada por cuerpos extraños presentes en esófago.⁵

Conducto torácico obstruido o desgarrado:

Este conducto transporta un líquido abundante en triglicéridos desde los vasos linfáticos intestinales y lo vacía dentro del sistema venoso en el tórax anterior, conocido como quilo. La ruptura del conducto torácico postraumática puede causar un quilotórax transitorio; sin embargo, la mayoría no se relaciona con la ruptura ductal. Este flujo se puede obstruir por motivos físicos, como una neoplasia, o por el incremento en las presiones venosas. Los eventos traumáticos que inducen quilotórax pueden ser quirúrgicos o traumáticos. Las neoplasias, en particular el linfoma mediastínico felino, es causa atraumática importante de obstrucción del conducto torácico. Otras causas atraumáticas incluyen cardiomiopatías, dirofilariosis, enfermedad pericárdica, torsión lobar, herniación diafragmática y linfangiectasia sistémica.³¹

En el caso de una ruptura del conducto torácico, en los gatos se realiza una ligadura del conducto mediante toracotomía intercostal lateral izquierda o por ruta transdiafragmática. El fundamento postulado para la ligadura es que luego del procedimiento se forman anastomosis linfaticovenosas abdominales que transportan el quilo hacia el sistema venoso. Por lo tanto, el quilo elude al conducto torácico y la efusión se resuelve.³²

Gusanos cardíacos o Dirofilariosis:

La dirofilariosis está producida por el parásito *Dirofilaria immitis* y se transmite al perro mediante numerosas especies de mosquito.³³ Los gatos infectados naturalmente con *D. immitis*, por lo general, albergan un promedio de tres a cinco gusanos adultos dentro del corazón y de las arterias pulmonares, aunque el gato no es un hospedero natural. Las arterias pulmonares más grandes, especialmente la arteria lobar caudal derecha, se afectan de forma más pronunciada.³ La dirofilariosis es muy frecuente en los climas tropicales y subtropicales.³³ Las infecciones experimentales han confirmado la impresión clínica de que los gatos

machos son más susceptibles a la infección, tanto en términos de tasa de infección como de carga parasitaria.³⁴ Las manifestaciones de la enfermedad son diferentes y con frecuencia más graves en gatos que en perros; el índice de infección es solo del 5% al 20% respecto del perro.³⁵

Los gatos con infección por dirofilarias pueden estar asintomáticos y, cuando existen, las manifestaciones clínicas pueden ser hiperagudas, agudas o crónicas. La presentación hiperaguda o aguda normalmente se debe a la embolización por migración aberrante y los síntomas comprenden de forma variable salivación, taquicardia, shock, disnea, hemoptisis, vómitos, diarrea, síncope, demencia, ataxia, deambulación en círculos, ladeo de la cabeza, ceguera, convulsiones y muerte. Los hallazgos en la manifestación crónica comprenden anorexia, pérdida de peso, letargo, intolerancia al ejercicio, síntomas de insuficiencia cardíaca derecha (con posible derrame pleural), tos, disnea y vómitos.³⁵

El objetivo de este estudio fue caracterizar a un grupo de pacientes felinos que ingresan a consulta por efusión pleural según sus variables epidemiológicas, signología, cantidad y tipo de fluido extraído y etiología confirmada.

MATERIALES Y MÉTODO

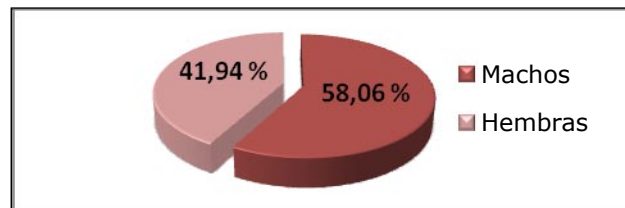
Para la realización de este trabajo se revisaron las fichas clínicas de todos los pacientes que ingresaron con efusión pleural independiente de la causa durante los años 2006 al 2010 en el Hospital Veterinario de Santiago HVS y al Centro de Referencia Médico Felino Moggie cats. Se seleccionaron solo los pacientes en los que se obtuvo el análisis citológico, físico y bioquímico del líquido pleural. Se registró la signología y las características epidemiológicas de cada caso (raza, sexo, edad), además del diagnóstico final y la sobrevida, con lo cual se confeccionó una tabla de datos en donde también se incluyó el tipo de líquido obtenido y la cantidad extraída en la primera toracocentesis desde el primer hemitórax puncionado. Se determinó un promedio, en mL, de la cantidad de líquido obtenido de la efusión pleural de acuerdo al diagnóstico que

presentaban los pacientes de este estudio; para esto se registró el volumen del hemitórax puncionado en primer lugar, ya que en el hemitórax contralateral en todos los casos se extrajo poca cantidad y no siempre fue registrada.

RESULTADOS Y DISCUSIÓN

Del total de fichas revisadas que contaban con exámenes complementarios, se obtuvieron 62 casos de pacientes felinos con efusión pleural. La frecuencia de presentación de efusión pleural correspondió a 36 casos en machos (58,06%) y 26 casos en hembras (41,94%), no habiendo entre sexos una diferencia estadísticamente significativa. De acuerdo a la mayoría de los autores, no existe una predisposición sexual, racial o etaria para la presentación de efusión pleural, lo que concuerda con este estudio. Figura 1.

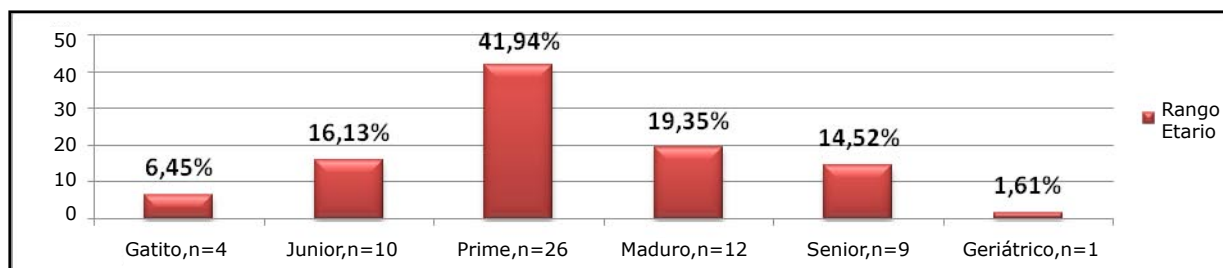
Figura 1: Distribución de los pacientes felinos con efusión pleural de acuerdo al sexo.



Las razas que se presentaron con mayor frecuencia en este estudio fueron con un 69,35% los domésticos de pelo corto y con 25,81% los domésticos de pelo largo. Solo un 4,84% correspondió a otros tipos de raza.

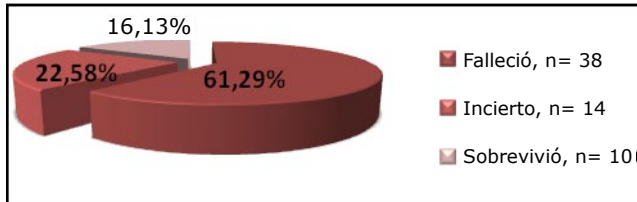
La edad de los felinos muestreados abarcó desde las seis semanas hasta los 17 años de edad, siendo la media de cinco años y dos meses; siendo la distribución de casos de acuerdo a los siguientes rangos etarios, en menor a seis meses (4 casos), Junior: siete meses a dos años (10 casos), Prime: tres a seis años (26 casos), Maduro: siete a 10 años (12 casos), Senior: 11 a 14 años (9 casos), Geriátrico: 15 o más años (1 caso). Se destaca que la mayor parte de los pacientes correspondió al rango de tres a seis años (41,94%), seguido por los gatos entre siete y 10 años (19,35%) (Figura 2).

Figura 2: Distribución de los pacientes felinos con efusión pleural según edad.



Dentro los pacientes felinos estudiados con efusión pleural, el 61,29% falleció posterior a la presentación del proceso; esto sucedió por el desarrollo de la enfermedad o por decisión de los dueños (eutanasia). Además, se estableció que el 16,13% sobrevivieron exitosamente y en un 22,58% su futuro fue incierto, ya que no volvieron a la clínica y no pudieron ser contactados. Ver Figura 3.

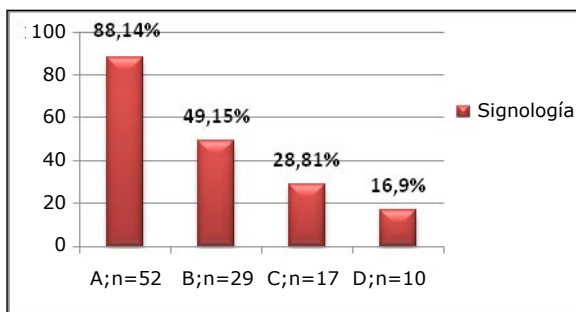
Figura 3: Sobrevida de los pacientes felinos con efusión pleural.



La signología establecida en la mayoría de los pacientes que llegaron a consulta y que presentaron efusión pleural consistía en disnea asincrónica (88,14%), decaimiento (49,15%), auscultación cardíaca disminuida o ausente (28,1%), tórax poco compresible (16,9%), marcada anorexia, disminución del peso corporal, respiración forzada, mucosas rosado pálido, cianosis en los casos más complicados y aumento de tamaño del linfonódulo submandibular. Se consideraron los cuatro signos de mayor presentación y se excluyeron tres casos, los cuales no registraban la signología en su ficha clínica. Figura 4.

Figura 4 : Principal signología presentada en los pacientes felinos con efusión pleural

- A: Disnea asincrónica.
- B: Decaimiento.
- C: Disminución ruidos cardíacos.
- D: Tórax poco compresible.



El 38,71% de los 62 pacientes presentó un transudado modificado, 22,58% exudado aséptico y el 12,9% exudado séptico (piotórax). El linfoma es la neoplasia mas prevalente en el felino y generalmente produce un transudado modificado, lo cual comprueba que este tipo de líquido se haya presentado con más frecuencia. Figura 5.

Se determinó que PIF (178,4 ml) y pnotórax (177,8 ml) son las patologías que más líquido acumulan en la cavidad torácica, seguidas de quilotórax con un 171,6 ml y hemotórax con un 145 ml, en promedio. Figura 6.

De los 62 casos de pacientes diagnosticados con efusión pleural, 29,03% de los pacientes presentaban linfoma como causa de efusión, correspondiente a 18 individuos, seguidos por PIF, como segunda mayoría con un 24,19%, con 15 individuos. Otras causas correspondieron a pnotórax, quilotórax, mesotelioma, hemotórax y fallo cardíaco congestivo derecho. Figura 7.

De acuerdo al tipo de enfermedad, se clasificó la sobrevida de los pacientes con efusión pleural; no se contemplaron los pacientes con una sobrevida desconocida. Se establece que de los 62 casos totales, 48 casos tienen una sobrevida conocida, dentro de los cuales el 79,17% (38 gatos de un total de 48) falleció siendo primera mayoría los casos de linfoma, seguido de los pacientes con PIF. Al momento de realizar el estudio, la mayoría de los casos de PIF y linfoma fallecieron, con un 83,33% y 85,71% respectivamente. Ver tabla 1.

Las efusiones quilosas, son reconocidas con frecuencia en los felinos. Si bien en la bibliografía veterinaria no se ha identificado predisposición sexual para el quilotórax, la edad y raza parecen ser un factor predisponente. Los gatos de razas puras estuvieron sobre representados en un estudio poblacional, sugiriendo que puede haber predisposición congénita, sobre todo el Siamés, y los ejemplares más añosos tuvieron mayor probabilidad de experimentar quilotórax, que los más jóvenes.³⁴ De los 62 casos encontrados, ocho casos presentaron efusión quilosa, de los cuales seis fueron DSH y solo dos casos fueron DLH, por lo que no se pudo demostrar una predisposición de razas puras, de acuerdo al estudio mencionado.

Se ha informado que casi la mitad de los pacientes con pnotórax mueren o son sacrificados durante las primeras 72 horas después de la presentación. Los que sobreviven al traumatismo inicial y muestran evidencia de evolución favorable tiene una prognosis excelente a largo plazo.³⁶ En este estudio, de los cinco casos con pnotórax, el 60% falleció.

En la peritonitis infecciosa felina, no hay predilección etaria, sexual o racial con validez estadística significativa, porque los gatos de raza pura (gatitos y gatas reproductoras) típicamente están sobre representados en los estudios clínicos y registros de laboratorios de diagnóstico.²⁵ De los datos obtenidos se puede decir, que de los 15 casos observados, dos casos fueron menores de dos años,

Figura 5: Clasificación del líquido pleural según su análisis citológico, físico y químico.

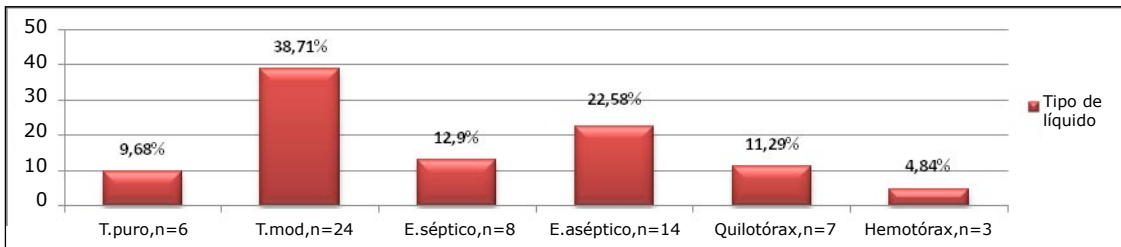


Figura 6: Volumen de líquido extraído por toracocentesis de un hemitórax en felinos con efusión pleural según

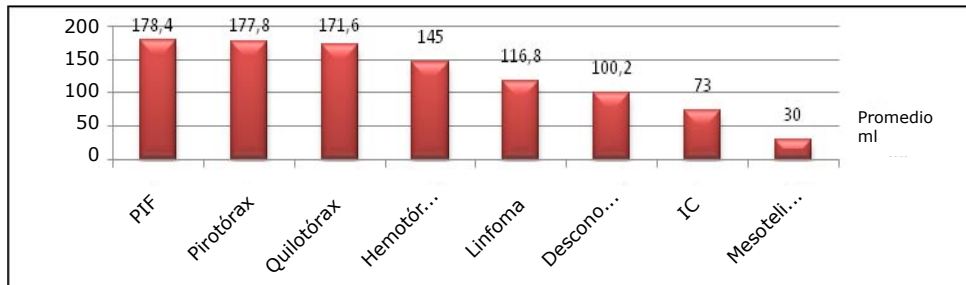


Figura 7: Clasificación de los pacientes felinos con efusión pleural de acuerdo a la etiología de enfermedad.

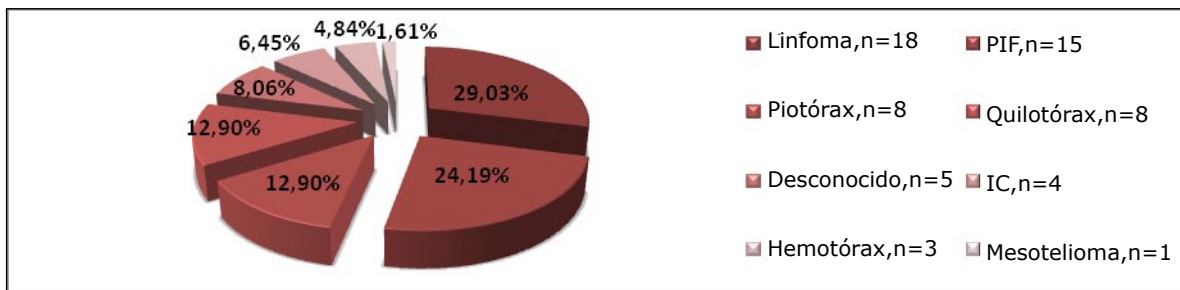


Tabla 1: Número y porcentaje de sobrevivida de los pacientes felinos con efusión pleural.

DIAGNÓSTICO	Sobrevivió / %	Falleció / %
Linfoma	2 / 14,29%	12 / 85,71%
Fallo cardíaco congestivo	1 / 33,33%	2 / 66,67%
Pirótórax	2 / 40%	3 / 60%
Hemotórax	0 / 0%	3 / 100%
Quilotórax	2 / 28,57%	5 / 71,43%
PIF	2 / 16,67%	10 / 83,33%
Mesotelioma	0 / 0%	1 / 100%
Desconocido	1 / 33,33%	2 / 66,67%
TOTAL	10 / 28,83%	38 / 79,17%

cinco de ellos eran domésticos de pelo largo.

La cardiomiopatía es relativamente más común en gatos domésticos que en gatos de razas puras, y afecta principalmente a los gatos desde que son jóvenes hasta una edad media. También existe una marcada predisposición sexual, siendo tres

veces mayor el número de machos afectados que el de hembras.²⁰ De los casos recolectados, el 75% fueron machos, lo que comprueba lo descrito en la literatura. Los pacientes con insuficiencia cardíaca no eran de raza pura, por lo cual la predisposición racial no se pudo demostrar.

CONCLUSIÓN

El análisis del fluido presente en un caso de efusión pleural es siempre necesario, para establecer un pronóstico y un tratamiento adecuado; independiente de esto, su presencia en un paciente felino siempre se entregará un pronóstico reservado a malo ya que aproximadamente tres cuartas partes de los casos son irrecuperables, llevando esta causa al fallecimiento del paciente. En este estudio, se aprecia que las causas de efusión pleural coinciden en su frecuencia de presentación, signología y pronóstico con los antecedentes publicados por diversos autores

REFERENCIAS BIBLIOGRÁFICAS

- Mertens , Fossum , MacDonald. Enfermedades pleurales y extrapleurales. En: Ettinger, S. y Feldman (ed). Tratado de Medicina Interna Veterinaria, capítulo 217. Sexta edición, Madrid España, Editorial Elsevier. 2007. Pág. 1272.
- Moreira H. Efusoes pluraes em gatos. En: Asociación Argentina de Medicina Felina. www.aamefe.org. 2006. (Consultado, Agosto 20 de 2010).
- Norsworthy. Efusión pleural En: Norsworthy, Crystal, et al (ed): El paciente Felino. Capítulo 39. Tercera edición, Buenos Aires Argentina, Editorial Inter-medica. 2009. Pág. 91.
- Fossum , Relford. Pleural Effusion: Physical, Biochemical, and Cytologic Characteristics. En: August, J (ed) :onsultations in Feline Internal Medicine vol. 2. Segunda edición, Philadelphia, United State, Editorial W. B. Saunders Company. 1994. Pág. 287.
- Sherding , Birchard. Derrame pleural. En: Manual clínico de procedimientos en pequeñas especies, volumen 1, capítulo 80. Segunda edición, Madrid, España, Editorial McGraw-Hill.2002. Pág 781.
- Gaskell. Aparato respiratorio. En: Chandler, E. y Hilbery, A (ed): Medicina y terapéutica felina. Capítulo 10. Primera edición, Zaragoza, España, Editorial Acribia, S.A.1990. Pág. 243.
- D´urso. Percusión y drenaje torácico y pericárdico, capítulo 103. En: Ettinger y Feldman (ed): Tratado de Medicina Interna Veterinaria . Capítulo 103. Sexta edición, Madrid España, Editorial Elsevier. 2007. Pág. 380.
- Nelson R , Couto G. Métodos de diagnóstico para el mediastino y la cavidad pleural. En: Medicina Interna de Animales Pequeños. Capítulo 24. Segunda edición, Buenos Aires, Argentina, Editorial Inter-médica.2000. Pág. 348.
- Nelson R. Derrame Pleural. En: Ettinger , Feldman (ed): Tratado de Medicina Interna Veterinaria Capítulo 57. Sexta edición, Madrid España, Editorial Elsevier. 2007.Pág. 204.
- Thrall D. La cavidad pleural. En: Manual de diagnóstico radiológico veterinario. Capítulo 31. Cuarta edición, Madrid, España, Editorial Elsevier. 2003.Pág. 390.
- Sanz L, Faúndez R. Anatomía y Patología radiológica del tórax felino En Minovich, Paludi (ed): Libro de medicina felina práctica II. Capítulo 6. Primera edición, Buenos Aires, Argentina, Editorial Royal Canin. 2004. Pág. 113.
- Duncan, Prasse et al. Cytology. En : Veterinary Laboratory Medicine. Capítulo 12. Tercera edición, Iowa State University, United States of America. 2004. Pág. 204.
- Ynaraja E. Derrames pleurales en animales de compañía. En: Asociación Argentina de Medicina Felina. 2010. www.aamefe.org.ar (Consultado, agosto 20 de 2010).
- Ware. Disnea: diagnóstico y tratamiento. En: August J (ed): Consultas en Medicina Interna Felina. Capítulo 22. Volumen 1. Primera edición, Buenos Aires, Argentina, Editorial Inter-medica. 1993. Pág. 163.
- Addie, Belák, Boucraut-Baralon, Egberink, Frymus, Gruffydd-Jones, Hartmann, Hosie, Lloret, Lutz, Marsilio, Pennisi, Radford, Thiry, Truyen y Horzinek. Feline Infectious Peritonitis. En: Journal of feline medicine and surgery vol. 11, n° 7. Editorial Elsevier. 2009. Pág. 594.
- Nelson R , Couto G. Manifestaciones clínicas de la enfermedad cavitaria pleural y mediastínica En: Medicina Interna de Animales Pequeños. Capítulo 23. Segunda edición, Buenos Aires, Argentina, Editorial Inter-medica.2000. Pág. 341.
- Center. Trastorno de la acumulación de líquido. En: Willard, Tvedten et al.(ed): Diagnóstico Clinicopatológico Práctico en Pequeños Animales. Capítulo 10.Tercera edición, Bogotá, Colombia, Editorial Inter-médica.2001. Pág. 212.
- Fooshee. Hipoalbuminemia. En: Norsworthy, Crystal, et al.(ed): El paciente Felino. Capítulo 69.Tercera edición, Buenos Aires Argentina, Editorial Inter-medica. 2009. Pág. 160.
- Davies , Shell. Hipoalbuminemia. En: Diagnósticos frecuentes en Pequeños Animales. Primera edición, Madrid, España, Editorial MC Graw-Hill/Interamericana. 2002. Pág. 96.
- Gruffydd-Jones , Wotton. Aparato cardiovascular. En: Chandler E, Hilbery A (ed): Medicina y terapéutica felina. Capítulo 11. Primera edición, Zaragoza, España, Editorial Acribia, S.A. 1990. Pág. 163.
- Autran de Morais , Schwartz. Fisiopatología de la Insuficiencia Cardíaca, capítulo 197. En: Ettinger, Feldman (ed): Tratado de Medicina Interna Veterinaria. Capítulo 197. Sexta edición, Madrid España, Editorial Elsevier. 2007. Pág. 914.
- Moore , Biller. Enfermedades mediastínicas. En: Ettinger, Feldman(ed): Tratado de Medicina Interna Veterinaria . Capítulo 216. Sexta edición, Madrid, España, Editorial Elsevier. 2007. Pág. 1266.

23. Greene. Infecciones por coronavirus felinos. En: Greene, Craig (ed): Enfermedades infecciosas en perros y gatos. Capítulo 11. Segunda edición, México, Editorial McGraw-Hill Interamericana. 2000. Pág. 63.
24. Sherding . Peritonitis infecciosa felina. En: Manual clínico de procedimientos en pequeñas especies, volumen 1. Segunda edición, Madrid, España, Editorial McGraw-Hill. 2002. Pág 195.
25. Stoddart , Barlough. Coronavirus felinos: espectro de cepas virales y manifestaciones clínicas de la infección. En: Consultas en medicina interna felina volumen 1. Capítulo 53. Primera edición, Buenos Aires, Argentina, Editorial Inter-Médica. 1993. Pág. 585.
26. Foley. Peritonitis infecciosa felina y coronavirus entérico felino. En: Ettinger, Feldman(ed): Tratado de Medicina Interna Veterinaria . Sexta edición, Madrid España, Editorial Elsevier. 2007. Pág. 664
27. Beal. Traumatismos torácicos. En: Ettinger, Feldman (ed): Tratado de Medicina Interna Veterinaria . Sexta edición, Madrid España, Editorial Elsevier. 2007. Pág. 462.
28. Park. El diafragma. En: Thrall (ed): Manual de diagnóstico radiológico veterinario. Capítulo 29. Cuarta edición, Madrid, España, Editorial Elsevier. 2003. Pág. 359.
29. Nelson. Enfermedades del Parénquima Pulmonar. En: Morgan, Bright , Swatout (ed): Clínica de Pequeños Animales. Capítulo 18. Cuarta edición, España, Editorial Elsevier. 2004. Pág. 179.
30. Nelson y Sellon. Neumopatías parenquimatosas. En: Ettinger, Feldman (ed): Tratado de Medicina Interna Veterinaria. Capítulo 215. Sexta edición, Madrid España, Editorial Elsevier. 2007. Pág. 1263.
31. Nelson R, Couto G. Enfermedades de la Cavidad Pleural. En: Medicina Interna de Animales Pequeños. Capítulo 25. Segunda edición, Buenos Aires, Argentina, Editorial Inter-médica. 2000. Pág. 356.
32. Fossum . Quilotórax. En August J (ed): Consultas en medicina interna veterinaria volumen 4. Capítulo 35. Cuarta edición, Buenos Aires, Argentina, Editorial Inter-médica. 2004. Pág. 266.
33. Calvert, Rawlings et al. Trastornos del ritmo cardíaco. En: Manual clínico de procedimientos en pequeñas especies, volumen 1. Capítulo 62. Segunda edición, Madrid, España, Editorial McGraw-Hill. 2002. Pág 195.
34. Miller. Dirofilariosis. En: August J (ed): Consultas en medicina interna veterinaria volumen 4. Capítulo 33. Cuarta edición, Buenos Aires, Argentina, Editorial Inter-médica. 2001. Pág. 251.
35. Atkins. Dirofilariosis Felina. En: Ettinger, Feldman (ed): Tratado de Medicina Interna Veterinaria .Sexta edición, Madrid España, Editorial Elsevier. 2007. Pág. 1137.
36. Ware. Disnea: diagnóstico y tratamiento. En: August J (ed): Consultas en Medicina Interna Felina columna 1. Capítulo 22. Primera edición, Buenos Aires, Argentina, Editorial Inter-médica. 1993. Pág. 163.