

Caso clínico: Duplicación intestinal en un gato.

Case report: Intestinal duplication in a cat.

Francisco Silva¹ MV MSc, Corita Candia² MV, Pia Donoso³ MV

Recibido: 23 Mayo 2016

Aprobado: 05 Junio 2016

Resumen

Reportamos el caso clínico de "Petit", gato doméstico pelo corto, 6 meses de edad, que concurrió a la Clínica Veterinaria "New dog" en la ciudad de Concón, con signos clínicos inespecíficos de inapetencia, decaimiento y vómito intermitente. Luego de una palpación abdominal, ecografía y posterior laparotomía exploratoria, se confirma la presencia de duplicidad intestinal en yeyuno, anomalía congénita que fue resuelta mediante procedimiento quirúrgico. Revisamos la literatura para discutir la etiopatogenia, diagnóstico y tratamiento de esta malformación por el potencial riesgo de malignidad que se puede presentar en la vida adulta.

Palabras clave: duplicación intestinal, quiste intestinal, gato.

Summary

We report a case of "petit" domestic cat short hair, 6 months old, who attended the veterinary clinic "Newdog" in the city of Concon, with nonspecific clinical signs of loss of appetite, decay and intermittent vomiting. After an abdominal palpation, ultrasound and subsequent exploratory laparotomy, the presence of intestinal duplication in jejunum is confirmed, congenital anomaly that was resolved during the procedure by surgery. We reviewed the literature to discuss the pathogenesis, diagnosis and treatment of this malformation by the potential risk of malignancy that can occur in adult life.

Key word: intestinal duplication, intestinal cyst, cat.

Introducción

La duplicación intestinal es considerada una anomalía congénita poco común en animales, pero que ha sido reportada en personas, perros, gatos, caballos, bovinos y cabras.^{1,2,3-4,5,6,7,8-9} Se postula que su causa, no conocida de forma completa, sería un error entre el desarrollo embriológico normal del

intestino y el desarrollo del tubo neural.⁴ Esta malformación puede ocurrir a lo largo de todo el tubo digestivo, desde la lengua hasta el recto.^{7,10,11}

En gatos se han reportado dos casos de duplicación intestinal en yeyuno^{12, 13} siendo sin embargo la ubicación más común el íleon y esófago⁷. En humanos la localización más frecuente de la duplicación intestinal es en íleon (más del 40% de los

casos).^{14,15, 16} Habitualmente se presenta como duplicación única pero puede ser múltiple llegando hasta en el 15% de los casos.¹⁷

La presentación clínica de las duplicaciones intestinales es inespecífica, presentándose con náuseas, vómitos y la presencia de una masa abdominal,^{4, 7, 12} generalmente indolora a la palpación. El diagnóstico definitivo se realiza mediante la disponibilidad de estudio ecográfico.^{4, 6, 7, 16, 18} El tratamiento quirúrgico consiste en la resección completa del segmento duplicado y el intestino adyacente.^{4,7, 19} En el presente reporte discutimos un caso de duplicación intestinal quística del yeyuno, la cual fue diagnosticada mediante palpación y ultrasonografía, y revisamos la literatura disponible acerca de esta malformación y sus implicancias.

Caso clínico:

Antecedentes: En la Clínica Veterinaria New dog, ubicada en Concon se presenta la paciente "Petit", una gata doméstica pelo corto, seis meses de edad, adoptada en el sur a los dos meses de edad.

Motivo de consulta: Bajo apetito, decaimiento, náuseas y vómitos.

Anamnesis: Hace una semana presenta decaimiento progresivo, vómitos intermitentes y bajo apetito.

Examen clínico: Al examen físico presenta en la zona abdominal una masa móvil, sin dolor de más o menos 3 cm de diámetro, sin otras anomalías físicas observadas.

La exanimación ecográfica arroja que en el abdomen medio se observa una estructura del tipo quística de gran tamaño (3,5 cm. de diámetro), ovalada, con contenido anecoico en su interior y algunos ecos en suspensión (Figura 1), de pared lisa (2 a 5 mm), con leve señal doppler a su alrededor. Uno de sus bordes se observa

aparentemente adherido a un segmento del yeyuno (Figura 2).

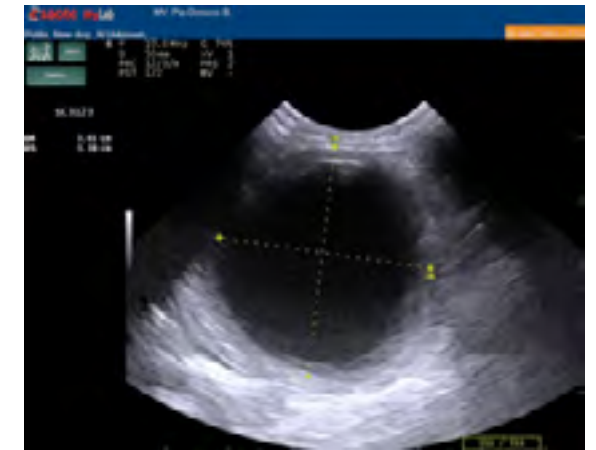

Figura 1. Diámetro quiste.

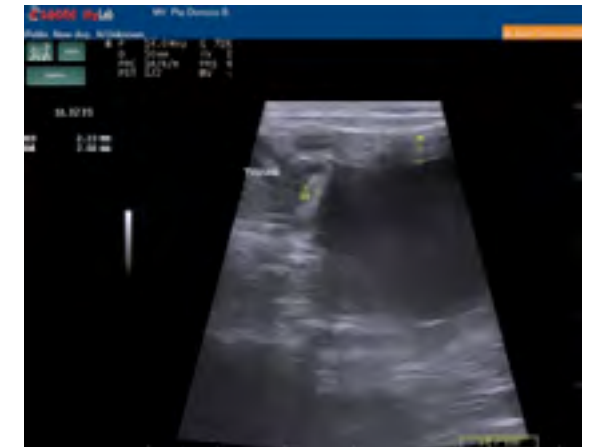

Figura 2. Diámetro pared quiste.

Laparotomía exploratoria identifica una masa de origen quístico en la superficie del mesenterio de lado izquierdo del abdomen adherida a la pared muscular del yeyuno, compartiendo el suministro de sangre (Figura 3). Al remover la masa y realizar un estudio macroscópico del corte longitudinal de yeyuno, no encontramos una comunicación entre el lumen intestinal y la masa quística. Tampoco se presentan signos de perforación, hemorragia o inflamación (Figura 4). La masa quística presenta una superficie lisa con contenido líquido que al seccionarla deja ver una superficie interna lisa y brillante que contiene un exudado parecido a mucus (Figura 5).

¹ Médico Veterinario. Docente cátedra microbiología UPV. Santiago.

² Médico veterinario. Clínica Veterinaria New Dog. Con-con

³ Médico veterinario. Diplomado imagenología U. de Chile

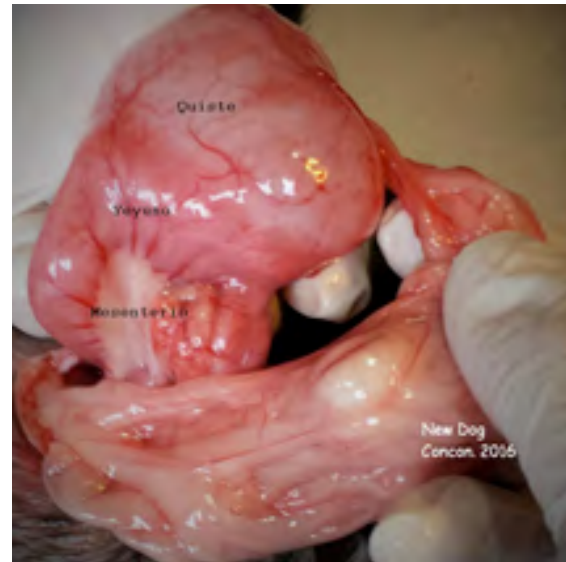

Figura 3. Duplicación intestinal.

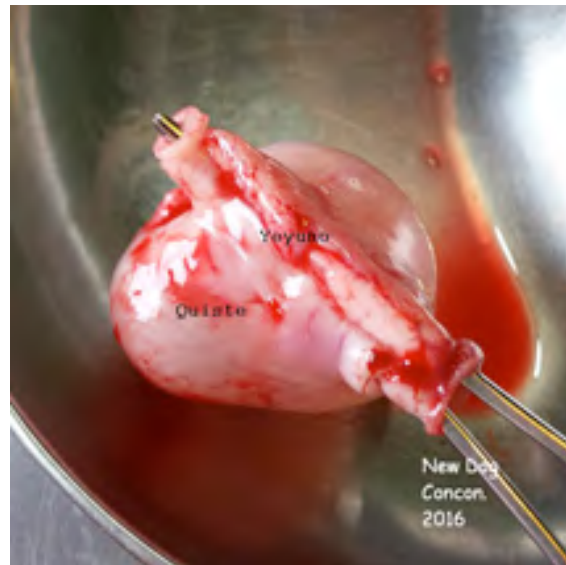

Figura 4. Segmento intestinal removido.

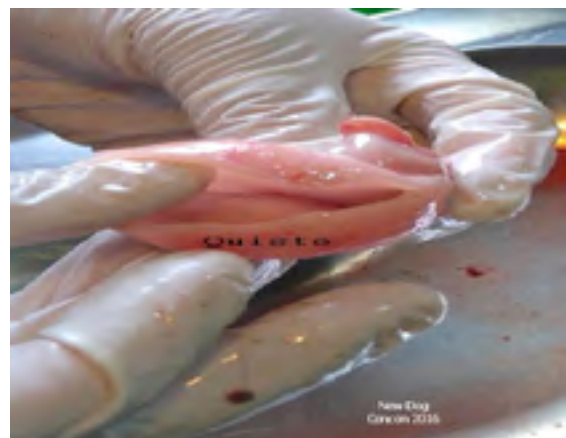

Figura 5. Incisión quiste.

Discusión

El examen histológico de los reportes consultados, describe que la pared del quiste se continúa de forma adyacente a la capa muscular del intestino, continuando éste con las capas normales hasta llegar al lumen intestinal.^{7, 12} Esto coincide con la observación macroscópica del segmento extraído de la paciente durante laparotomía exploratoria. La túnica muscular duplicada, está compuesta por dos capas de músculo orientadas una junto a la otra. La pared interna del quiste presenta una composición similar a mucosa del yeyuno, presentando zonas epitelio simple cilíndrico, algunas glándulas de la cripta y vellosidades dispersas. La mayor parte, que se encuentra desprovista de epitelio, presentaba algunas zonas que asemejan tiras cortas no queratinizadas, con infiltrado de células estratificadas similares a las presentes en el esófago de carnívoros.^{5,7}

Se describen de esta forma tres características de la duplicación intestinal: íntima relación con el sistema gastrointestinal, una capa de músculo liso bien desarrollado y la presencia de un revestimiento epitelial.⁷ Esta masa esférica no presenta comunicación con el lumen intestinal, característica clásica de la duplicación quística.⁷ La duplicación intestinal contiene las cuatro capas normales del tracto gastrointestinal: mucosa, submucosa, muscular y serosa. La acumulación de células epiteliales en el lumen de la duplicación puede conducir a una excesiva presión generando una necrosis de la mucosa.^{5, 12}

El año 1998²⁰, se clasificaron las duplicaciones intestinales de acuerdo al tipo de irrigación de la malformación y su relación con el intestino y su mesenterio (tabla 1). Las duplicaciones intestinales

Tabla 1.- Clasificación de las duplicaciones intestinales según Li²⁰

Tipo	Descripción de la duplicación
1	Extramesentérica
1 ^a	Meso independiente del meso intestinal
1B	Meso común con meso intestinal
1C	Duplicación unida al intestino por pared muscular común
2	Intramesentérica
2 ^a	Pared de la duplicación separada de la pared intestinal
2B	Duplicación unida al intestino por una pared muscular común

Tipo 1, son las que se encuentran a un lado del mesenterio y las arterias que irrigan transcurren paralelas e independientes a la vascularización intestinal. Las duplicaciones intestinales Tipo 2, son las que se encuentran en el medio de ambas cubiertas peritoneales del mesenterio y su irrigación proviene de las arterias que irrigan el intestino y que rodean ambas superficies de la duplicación (Figura 6).

La duplicación presente en nuestro paciente correspondería según la clasificación a una tipo 2B, ya que la duplicación esta unida al intestino por una pared común y presenta una irrigación intramesentérica (Figura 3).

En seres humanos, se sospecha de transformación maligna del o los quistes en la duplicación cuando hay pérdida del signo de anillo muscular y engrosamiento de la pared del quiste. La estratificación en

capas de la pared en el quiste, cuando hay presencia de malignidad, se contrapone con la pérdida de la pared en capas del segmento gastrointestinal duplicado y la pared del intestino adyacente a este. Esta característica es considerada como principal y determinante de una posible transformación desde quiste a neoplasia. Por otra parte la presentación de un quiste en duplicidad intestinal, independiente del tamaño que presente al momento de su reconocimiento, no representa en sí una característica principal de malignidad.¹⁰

La transformación maligna desde una duplicación intestinal quística, se documenta en un reporte hecho en una gata de 15 años de edad, que presentaba las características de engrosamiento en las paredes del quiste y pérdida del grosor muscular en intestino. Además el diagnóstico histológico arroja la presencia

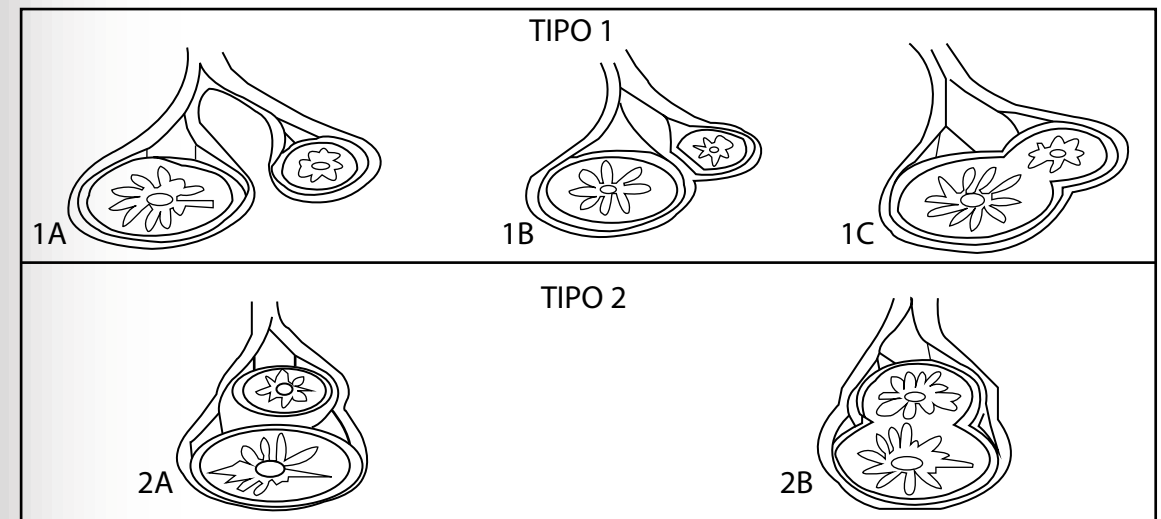


Figura 6. Clasificación de las duplicaciones intestinales según Li10.bmp.

de un carcinoma en el segmento duplicado y las paredes intestinales adyacentes a este.¹⁰

El mejor tratamiento para la duplicación intestinal consiste en la escisión completa del segmento de intestino afectado. El pronóstico en gatos es considerada excelente si aún no ha ocurrido la perforación o una transformación maligna del segmento afectado.^{7,10}

Conclusión

El diagnóstico de duplicación intestinal en gatos es un hallazgo poco frecuente y que presenta un desafío dado lo inespecífico de los signos clínicos. La palpación minuciosa en gatitos, gatos jóvenes o gatos adultos, nos puede entregar los primeros indicios de la presencia de esta patología. Estos mismos signos clínicos inespecíficos nos deben hacer por lo menos sospechar de la presencia de esta malformación. La ultrasonografía es el método más eficaz en el diagnóstico de una posible duplicación intestinal. Las duplicaciones intestinales diagnosticadas deben ser siempre tratadas quirúrgicamente por el potencial de malignización que presentan en la edad adulta.

Referencias Bibliográficas

1. Ablin LW, Shields-henney LH, Moore FM, Berg J. Intestinal diverticular malformations in a dog and cat. *Compend Contin Educ Pract Vet*; 1991, 13:426-430.
2. Gaugham EM, Gift LJ, Frank RK. Tubular duplication of the cervical portion of the esophagus in a foal. *J Am Vet Med Assoc*; 1992, 201:748-750.
3. Haziroglu R, Atasever A, Gulbahar MY. Duplication of the jejunum in a dog. *J Vet Med Sci*; 1995, 57:143-

- 145.
4. Kook PH, Hagen R, Willi B. Rectal duplication cyst in a cat. *J Feline Med Surg*; 2010, 12:978-981.
5. Kershaw O, Deppenmeier S, Gruber D. Multiple cystic intestinal duplication in a cat. *Vet Pathol*; 2008; 45:188-190.
6. Otiang'a-Owiti GE, Oduor-Okelo D, Kamau GK, Makory N, Hendrickx AG. Morphology of a six-legged goat with duplication of the intestinal, lower urinary, and genital tracts. *Anat Rec*; 1997, 247:432-438.
7. Parry-Smith P, Czerwinska M, Krudewig C. Duodenal duplications cyst in a young cat. *Vet Rec*; 2008, 62:826-827.
8. Radlinsky MA, Biller DS, Nietfeld J, Enwiller T. Subclinical intestinal duplication in a cat. *J Feline Med Surg*; 2005, 7:223-226.
9. Shinozaki JK, Sellon RK, Tobias KM, Chamberlain K. Tubular colonic duplication in a dog. *J Am Anim Hosp Assoc*; 2000, 36:209-213.
10. Hobbs J, Penninck D, Lyons J. Malignant transformation of a duodenal duplication cyst in a cat. *J Feline Medic and Surg*; 2014, Open Report: 1-3.
11. Stern LE, Warner BW. Gastrointestinal duplications. *Semin Pediatr Surg*; 2000, 9:135-140.
12. Kershaw O, Deppenmeier S, Gruber D. Multiple cystic intestinal duplication in a cat. *Vet Pathol*; 2008; 45:188-190.
13. Chandramouli P, Iyer CP, Mahour GH. Duplications of the alimentary tract in infant and children. *J Pediatr Surg*; 1995, 30:1267-1270.
14. Pintér AB, Shubert W, Szemplédy F, Göbel P, scháfer J, Kustos G. Alimentary trac duplications in

infants and children. *Eur J Pediatr Surg*; 1992, 2:8-12.

15. Soares-Oliveira M, Castañon M, Carvalho JL, Ribo JM, Bello P, Estevao-Costa J. Duplicaciones intestinales: Análisis 18 casos. *An Esp Pediatr*; 2002, 56:430-433.
16. Seguel FR, Alvarez MBQ, Ollero JCF, Rollan VV. Duplicación intestinal independiente. *Cir Pediatric*; 2002, 15:127-129.
17. Berrocal T, Lamas M, Gutierrez J, Torres I, Prieto C, Del Hoyo ML. Congenital anomalies of the small intestine, colon and rectum. *Radiographics*; 1999, 19:1219-1236.
18. Parry-Smith P, Czerwinska M, Krudewig C. Duodenal duplications cyst in a young cat. *Vet Rec*; 2008, 62:826-827.
19. Hobbs J, Penninck D, Lyons J. Malignant transformation of a duodenal duplication cyst in a cat. *J Feline Medic and Surg*; 2014, Open Report: 1-3.
20. Li L, Jin-Zhe Z, Yan-Xia W. Vascular classification for small intestinal duplications: experience with 80 cases. *Journal Pediatric Surgery*; 1998, 33:1243-1245.