

Caso clínico: Linfoma tipo Hodgkin en un felino.

Case report : Hodgkin lymphoma in a cat.

Rodrigo Frávega¹ MV; Lina Sanz² MV, Dip Med An Peq, Dip Med Fel.

Recibido : 12 Mayo 2014
Aceptado: 07 Septiembre 2014

Resumen

Se expone el caso de un felino diagnosticado con Linfoma Hodgkin originado en un linfonodo submandibular. El paciente fue negativo a retrovirus y fue exitosamente tratado con cirugía y quimioterapia adyuvante, con mínimas complicaciones. Según el análisis crítico expuesto en la discusión, se desprende que es una neoplasia prevalente en medicina veterinaria. Sin embargo, existe escasez de literatura útil para decidir cuál es la mejor alternativa terapéutica y cuál es el pronóstico real a largo plazo. Se describe la utilización de quimioterapia adyuvante, pero se desconoce la real utilidad de esta medida.

Palabras claves: Linfoma Hodgkin, linfadenomegalia, masa cervical.

Abstract

The case of a cat diagnosed with Hodgkin's lymphoma originated from a submandibular lymph node is presented. The patient was negative to retrovirus and was successfully treated with surgery and adjuvant chemotherapy, with minimal complications. According to the critical analysis which is presented in the discussion, we can observe that this is a prevalent neoplasia in veterinary medicine. However, there is a shortage of helpful literature to decide which the best therapeutical alternative is, and what the real prognosis at a long-term basis is. The use of adjuvant chemotherapy is described, but the real usefulness of this measure is unknown.

Keywords: Hodgkin's lymphoma, lymphadenomegaly, cervical mass.

INTRODUCCIÓN

Los linfomas son un grupo diverso de neoplasias que tienen en común su origen a partir de células linfocitares, usualmente de linfonodos, bazo y médula ósea; sin embargo pueden emerger de cualquier órgano.¹ El linfoma se constituye en la neoplasia más común de los gatos.^{2,3} Alcanza el 90% de los cánceres hematopoyéticos y hasta el 33% de todos los tumores en esta especie.^{2,4} Su incidencia va desde 41 a 200 casos cada 100.000 gatos.⁵ Se describe un aumento bimodal de incidencia, con presentaciones

concentradas en menores de cuatro años y mayores de ocho años de edad.^{6,7} El linfoma Hodgkin es único en cuanto a morfología y presentación clínica entre los cánceres linfocitos. En personas, se describe como una neoplasia de crecimiento lento y usualmente curable, que crece a partir de un linfonodo o cadena de éstos.⁸ Histopatológicamente, se caracteriza por una población heterogénea de células linfocitos e inflamatorias con una minoría de células malignas de Reed-Sternberg distribuidas en el tejido.⁹ La presencia de estas

células no es patognomónica pero es esencial para su diagnóstico.⁸⁻¹⁰

Los reportes de Linfoma tipo Hodgkin en medicina veterinaria involucran especies no domésticas^{11,13} y animales de compañía como caballos, perros y gatos.¹⁴⁻¹⁶ Aquí se describe un caso de esta variante poco usual de linfoma, en un paciente felino doméstico, y su manejo médico-quirúrgico a largo plazo.

Descripción del caso

Un gato doméstico de pelo corto, macho, castrado de cinco años y cinco kilos de peso, de nombre Popeye, ingresó a consulta en el Instituto de Medicina Felina del Hospital Veterinario de Santiago en marzo del año 2010, acusando un aumento de volumen a nivel cervical (Figuras 1, 2 y 3). A la inspección, el paciente se mostró atento, activo y con una buena condición general. Las anomalías detectadas al examen físico incluyeron una masa cervical subcutánea indolora de gran volumen; para la valoración de volumen se realizó depilación del área y se determinó que presentaba 15 cm de ancho, 10 cm de alto y 11 cm de largo. La masa desplazaba lateralmente a tráquea y que generaba pulso yugular evidente. El paciente tenía un estilo de vida *outdoor*, compartía hogar con otro gato castrado, sin antecedentes mórbidos y con adecuado manejo sanitario preventivo, ambos sin test retroviral. La masa había tenido un crecimiento progresivo en los últimos cinco meses, que le provoca un respirar ruidoso. Había sido evaluado previamente, en dos ocasiones, en otros centros veterinarios por la misma causa. Según los hallazgos anamnésticos y físicos, se postularon como diagnósticos diferenciales: linfoma tipo Hodgkin, absceso subcutáneo, sarcoma de tejidos blandos o sialocele.

Las constantes vitales correspondientes a color de mucosas, tiempo de llene capilar, frecuencia cardíaca, estado de hidratación, presión sistólica promedio (de 5 mediciones) y temperatura rectal se encontraban dentro de rango de normalidad. La frecuencia respiratoria se encontraba aumentada a 57 ciclos por minuto; con distress de tipo inspiratorio.




Fig.1

Figura 1. Paciente Popeye el día de la consulta, previo a tricotomía del área

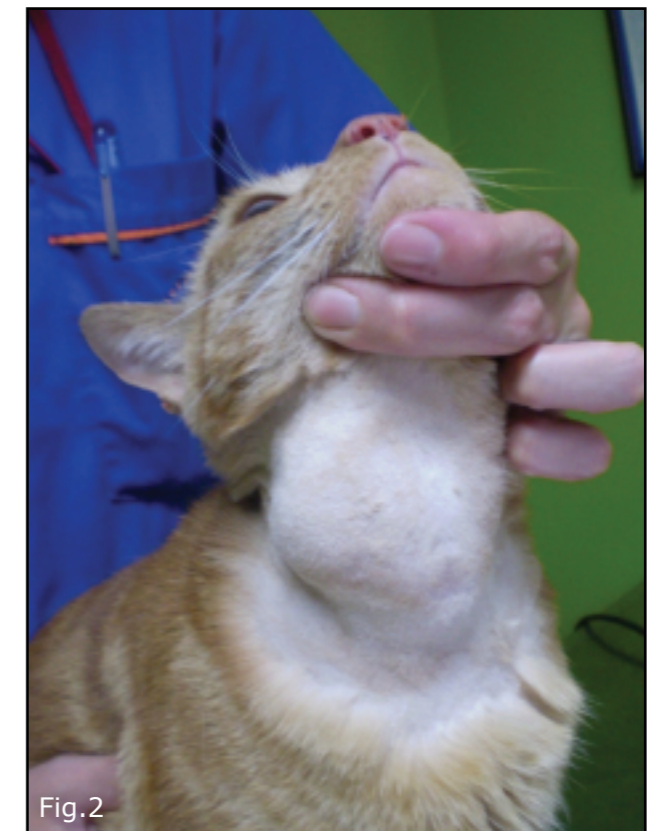


Fig.2

Figura 2 : Paciente Popeye en visión cervical ventral posterior a tricotomía del área

Como examen complementario, se realizó un examen citológico (Figura 4) a través de un aspirado de aguja fina y una radiografía cervical en proyección L-L y V-D. Los resultados revelaron la presencia de linfoma, con desplazamiento traqueal y estenosis por pulsión y redundancia,

¹ Servicio de Medicina Interna, Hospital Veterinario de Santiago (HVS). Santa Rosa 1934, Santiago de Chile.

² Directora del Instituto de Medicina Felina (IMF) del Hospital Veterinario de Santiago (HVS). Directora del departamento de Diagnóstico por Imágenes del IMF y HVS, Santa Rosa 1934, Santiago de Chile.

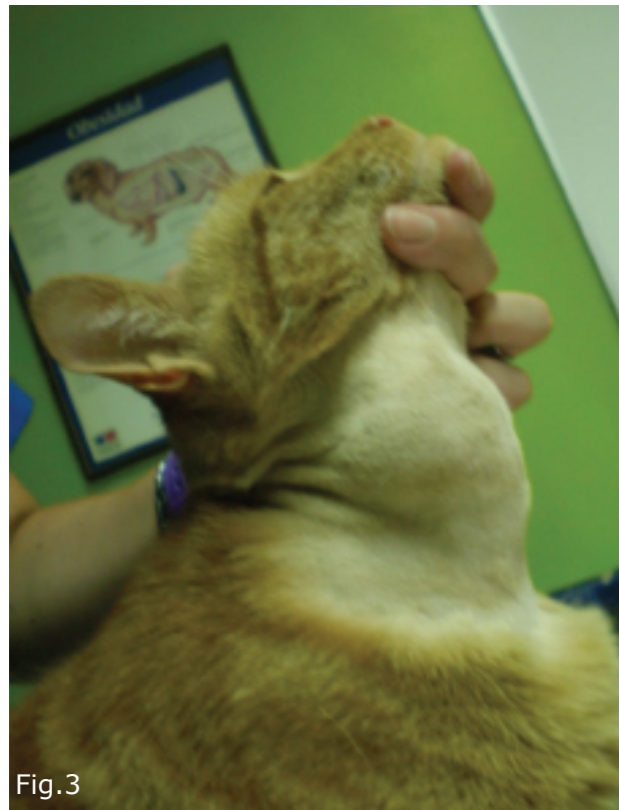


Figura 3 : Paciente Popeye en visipon cervical lateral posterior a tricotomía del área

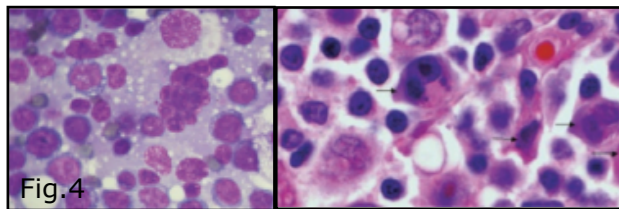


Figura 4. Muestra citológica del aspirado de aguja fina de la masa cervical. Células linfoides atípicas compatibles con linfoma. Las flechas apuntan células histiocíticas atípicas binucleadas y nucleoladas que sugieren Linfoma Hodgkin (Laboratorio CITOJET; fotos gentileza Dr. Carlos González).

respectivamente (Figura 5). Por lo tanto, se decidió programar el procedimiento quirúrgico de biopsia excisional.

Adicionalmente, se obtuvo un hemograma, que entregó parámetros normales de serie blanca, serie roja y trombocitos. En la bioquímica sanguínea se destacó elevación de la actividad sérica de fosfatasa alcalina (229,8 IU/l; rango, 35-90 IU/l), alanina aminotransferasa (206,3 UI/l; rango, 15-60 IU/l), aspartato aminotransferasa (301,5 IU/l;

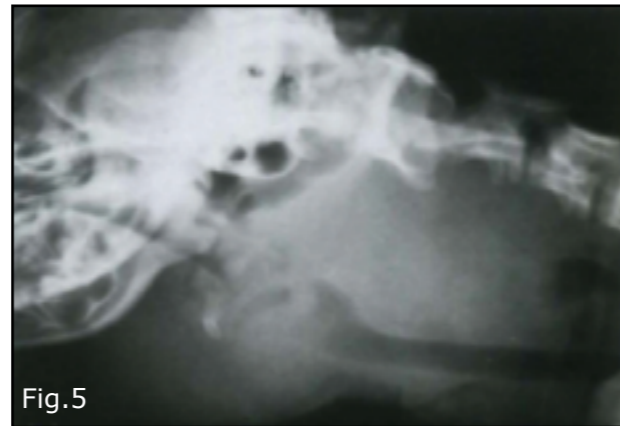


Figura 5. Radiografía cervical del paciente. Note el desplazamiento ventral que genera esta masa, lo que explica el estridor inspiratorio descrito en la anamnesis. (Dra. Lina Sanz, Servicio de Radiología del Instituto de Medicina Felina y Hospital Veterinario de Santiago).

rango, 18-55 IU/l) y gammaglutamiltransferasa (29 IU/l; rango, 2-12 IU/l). El paciente resultó negativo al test de retrovirus leucemia e inmunodeficiencia, por la técnica de inmunocromatografía rápida.

Posterior a la recepción de los resultados de los exámenes complementarios, el paciente fue hospitalizado para la intervención quirúrgica de exploración y extracción de la masa cervical, con el fin de enviarla a biopsia. Durante su estadía, la prescripción médica consistió en tramadol 2 mg/kg cada 8 horas (en período postquirúrgico), ranitidina 2 mg/kg cada 12 horas, cefazolina 20 mg/kg cada 12 horas y una fluidoterapia a base de suero Ringer Lactato a razón de 5 ml/kg/hr, como infusión de mantención. La nutrición fue enteral voluntaria con extruido comercial, dado que el paciente mostró buen apetito tanto en el pre quirúrgico como posterior al procedimiento.

El protocolo pre anestésico a base de tramadol 2 mg/kg, diazepam 0,5 mg/kg, propofol 4 mg/kg y la posterior mantención de anestesia en base a isoflurano en oxígeno al 2%, no resultó en complicaciones durante la intervención y durante el período de recuperación. En cuanto al abordaje quirúrgico, este no presentó contratiempos importantes, pero debido a la incorporación y desplazamiento de una gran cantidad de vasos y nervios, no fue posible la resección completa

de la estructura con márgenes amplios. Como particularidades del período postquirúrgico, el paciente presentó dos de los cuatro signos de Síndrome de Horner, representados por ptosis parpebral y miosis, en ausencia de enoftalmo y protrusión de membrana nictitante (Figura 6).



Figura 6. Imagen del paciente en el período postquirúrgico. Note la ptosis palpebral y la miosis del ojo derecho. La protrusión de la membrana nictitante y la endoftalmia no se aprecia.

Siete días luego del alta médica, el paciente se mostró arisco y ermitaño, pero el tutor comentó que tenía buen ánimo y apetito, en el domicilio. Al examen físico no presentó anormalidades, mantuvo los 5 kilos de peso, existía un buen aspecto de la herida quirúrgica y el síndrome de Horner presentaba una evolución satisfactoria, con escasa ptosis parpebral. Se estableció un protocolo quimioterapéutico, luego de confirmar con la biopsia que se trataba de un Linfoma tipo Hodgkin, exclusivamente por el antecedente intra operatorio de la persistencia de tejido neoplásico imposible de extraer desde el sitio abordado. El protocolo consistió en una dosis semanal de 10 mg totales de prednisolona y una dosis total de 2 mg de clorambucil cada dos semanas.

En los controles subsiguientes, la única particularidad que describió el tutor fueron vómitos aislados; que en ocasiones coinciden con la administración de medicamentos. Los hemogramas subsiguientes no revelaron alteraciones (Tabla 1).

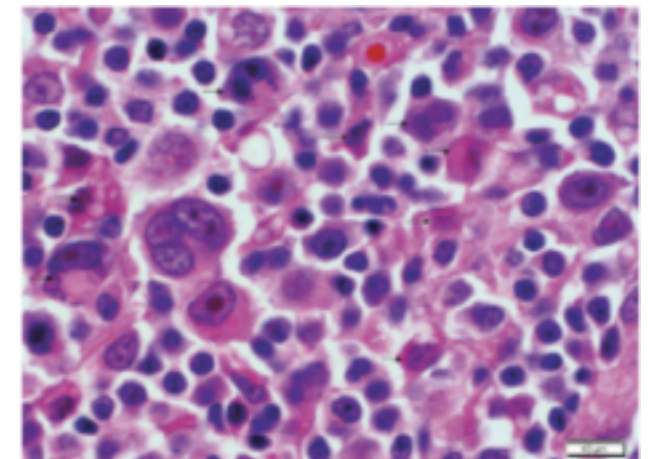


Figura 7. Apariencia histopatológica del Linfoma tipo Hodgkin. Células pleomórficas con marcada atipia nuclear y nucleolar. Presencia de células multinucleadas con nucléolos prominentes. Presencia de fibroblastos y linfocitos bien diferenciados en el fondo de las células tumorales. Laboratorio CITOJET. Foto gentileza de Dr. Carlos González.

El paciente fue dado de alta luego de completar tres ciclos de quimioterapia, con adecuada tolerancia. Hasta la fecha (cuatro años más tarde), el paciente continúa sin signos clínicos de recurrencia de linfoma y se encuentra en tratamiento para hipertiroidismo felino desde el año 2011 con thyamazol a dosis de 2,5 mg totales cada 12 horas (Thyrozol®), además de un fallo renal crónico IRIS I, no proteinúrico, hipertensivo de riesgo medio, desde el año 2012; el que se mantiene con dieta senior/mature, incremento de consumo de agua, amlodipino a dosis de 0,625 mg totales cada 24 horas y controles cada cuatro meses (clínico, de sangre, orina y presión arterial).

DISCUSIÓN

En términos generales, el Linfoma Hodgkin en humanos se diferencia del no Hodgkin en varios aspectos.^{9,17} En contraste al Linfoma no Hodgkin, involucra típicamente un grupo regional de linfonodos y se disemina contiguamente a través de la cadena con el tiempo.^{18,19} Se manifiesta histopatológicamente con un minoritario número de células neoplásicas o de Reed-Sternberg, aproximadamente entre el 1 al 5% de células en el linfonodo afectado,^{9, 20} con

Análisis	15/03/10	10/04/10	07/05/10	Referencia
Eritrocitos	10,3	8,3	9,1	6,3-9,1x10 ⁶ /μl
Hematocrito	41,3	40,3	41,0	28-45%
Hemoglobina	13,1	11,9	12,0	9,2-14,2 g/dl
VCM	40,0	44,0	43,0	37-48 fL
CHCM	31,7	32,5	32,0	27-34 g/dl
Reticulocitos	31,0	30,5	57,5	30-60x10 ³ /μl
Leucocitos	9.020	9.427	7371	4.800-12.000/μl
Eosinófilos	180	0	84	80-1.200/μl
Basófilos	0	0	0	0-150/μl
Juveniles	0	0	0	0/μl
Baciliformes	271	310	127	0-350/μl
Segmentados	5.502	5900	4318	2.900-8.100/μl
Linfocitos	2.706	2845	2524	2.500-6.800/μl
Monocitos	361	372	318	130-900/μl
Plaquetas	371.000	180.900	145.000	140.00-550.000/μl

Tabla 1. Resultados de los hemogramas realizados durante la quimioterapia. Se tomo un hemograma mensual, posterior a 10 días luego de la administración del alquilante clorambucil (nadir)

un fondo de linfocitos, macrófagos, neutrófilos y eosinófilos. Por lo tanto, el diagnóstico requiere evaluación histológica y la citología tiene un uso limitado. En este caso, la evaluación citológica sugirió enfermedad de Hodgkin por la presencia de histiocitos atípicos con dos núcleos y nucléolos, y fue necesaria la revisión histopatológica definitiva para su confirmación. Cabe destacar que, debido a las características de los diferenciales de una masa subcutánea cervical, la citología ayudó también en función del descarte de estos diferenciales, demostrando la utilidad del aspirado por aguja fina en el abordaje inicial para llegar al diagnóstico.

La importancia de un adecuado diagnóstico radica en el pronóstico y tratamiento. Las modalidades terapéuticas son muy distintas a su contraparte no Hodgkin. Dependiendo del estadio clínico, la cirugía sola y/o la radioterapia son curativas.^{8,9, 17} En contraste a la mayoría de los linfomas no Hodgkins, El Linfoma tipo Hodgkin en la actualidad es considerada una neoplasia

curable.¹⁰ Es escasa la evidencia en cuanto a la terapéutica del Linfoma Hodgkin en medicina veterinaria. Un trabajo destinado a la caracterización patológica de la enfermedad, menciona que la resección quirúrgica del Linfoma Hodgkin resultó en una recurrencia dentro de nueve meses, siendo re intervenido sin evidencia de recurrencia 11 meses más tarde.²¹ En otro trabajo, donde se recopilaron los primeros 20 casos felinos caracterizados inmunopatológicamente como Linfoma Hodgkin, de 20 casos sólo uno tuvo resección quirúrgica, y correspondió al único paciente vivo y sin signos hasta 12 meses después al concluir el estudio.¹⁶ Este caso, se realizó un abordaje primariamente quirúrgico, apoyado principalmente en lo descrito para la medicina humana, en los pocos casos descritos en felinos y en la recomendación de expertos.

La decisión de iniciar quimioterapia como estrategia adyuvante, se fundamenta en la incapacidad de reseca la masa con márgenes amplios y limpios. En humanos, esta situación se maneja con radioterapia.¹⁷ No

existen publicaciones de este tipo de abordajes en pacientes veterinarios, siendo la publicación de Walton y Hendrick¹⁶ la única que describe la utilización de terapias distintas a la cirugía como tratamiento para el Linfoma Hodgkin. En ésta, se detallan cuatro casos manejados con quimioterapia, como terapia única, con absoluto fracaso terapéutico. Tampoco existen trabajos que evalúen la efectividad de quimioterapia adyuvante en casos de resección incompleta. En este paciente, se utilizó uno de los protocolos recomendados para el manejo del linfoma alimentario de bajo grado o de células pequeñas⁵, el cual tiene un bajo índice metastásico,²² siendo en ese sentido comparable a un Linfoma tipo Hodgkin. Por otro lado, la eventualidad de una quimioterapia innecesaria hizo razonable la implementación de un protocolo más conservador. El protocolo fue bien tolerado por el paciente, no observándose mielosupresión, principal efecto no deseado del clorambucilo.²³ La única complicación terapéutica fue el síndrome de Horner, asociado probablemente a la neuropaxia del nervio simpático que vieja a través del tronco vagosimpático, estructura muy próxima al lugar intervenido; por lo tanto, una lesión de la neurona de segundo orden, que resolvió favorablemente con los días.

El aumento en la actividad sérica de todas las enzimas hepáticas, fue un patrón sostenido en el tiempo (en el texto se mostró el resultado de un perfil bioquímico, de tres realizados). Si bien, en un inicio no fue un factor considerado en el abordaje del Linfoma Hodgkin, considerándose un hallazgo según el contexto del paciente. Su repetición en el tiempo, junto a la aparición de vómitos, hizo que se llegara a un diagnóstico de hipertiroidismo felino, meses más tarde. Está bien descrito el aumento de enzimas hepáticas en felinos hipertiroideos mediante el mecanismo denominado hepatopatía reactiva.²⁴ En un trabajo retrospectivo, Sanz y Echeñique²⁵ documentaron que el 44% de estos pacientes tienen aumento de al menos tres enzimas y, hasta el 15% de la población, aumentan todas sus enzimas.

Según lo publicado hasta la fecha y las opiniones de expertos, ésta es una neoplasia que afecta a pacientes de edad media,

principalmente machos y domésticos de pelo corto, sin relación a retrovirus (generalmente se presenta en individuos negativos a estas virosis); tiene un curso crónico y parece afectar una región específica de linfonodos.^{1,4,6} Según el estudio de Walton y Hendrick,¹⁶ el 98% mostró afección de linfonodos cervicales; de éstos el 40% presentó compromiso de linfonodos submandibulares y el 60% de alguno de los linfonodos cervicales superficiales (pre escapulares). La edad promedio fue 10 años, con un rango de 1 a 14 años, edad similar a la reportada en otras publicaciones.^{6,7,21}

Hasta la fecha, parece razonable que el Linfoma Hodgkin se constituye en una enfermedad que debe considerarse en el diagnóstico diferencial de masas cervicales en pacientes felinos. Sin embargo, es necesaria la realización de estudios científicos para conocer más características de esta condición, conocer su real prevalencia y, especialmente, su respuesta al tratamiento, siendo la cirugía la que hasta ahora se considera de elección. Así también, es necesario evaluar objetivamente la efectividad de terapias adyuvantes, sobre todo en casos donde la resección quirúrgica efectiva es inviable.

Referencias bibliográficas

1. Vail DM. Feline lymphoma and leukemia. En: Withrow SJ, MacEwen EG. Small animal clinical oncology. 4ª edición. WB Saunders. Filadelfia; 2007: 733-756.
2. Hardy WD jr. Hematopoietic tumors of cats. J Am Anim Hosp Assoc; 1981, 17: 921-940
3. Holzworth J. Neoplasia of blood-forming organs in cats. Ann NY Acad Sci; 1963, 108: 691-701.
4. Moore AS, Ogilvie GK. Lymphoma. En: Yardley PA. Feline oncology: a comprehensive guide to compassionate care. Veterinary learning systems; 2001: 191-219.
5. Smith AN. Extranodal lymphosarcoma. En: August J. Consultations in feline internal medicine vol.5. 5ª edición. WB Saunders. Filadelfia; 2006: 633-641.
6. Court EA, Watson AD, Peaston AE. Retrospective study of 60 cases of feline lymphosarcoma. Aus Vet J; 1997, 75: 424-427.

7. Gabor LJ, Malik R, Canfield PJ. Clinical and anatomic features of lymphosarcoma in 118 cats. *Aus Vet J*; 1998, 76: 725-732.
8. Schwartz RS. Hodgkin's disease: time for a change. *N Eng J Med*; 1997, 337: 495-496.
9. Aster J, Kumar V. The hematopoietic and lymphoid systems. En: Cotran RS, Kumar V, Collins T. *Pathologic basis of disease*. 5ª edición. WB Saunders. Philadelphia, USA; 1999: 644-695.
10. Valli T. Hodgkin lymphoma. En: Douglas JW, Wardrop KJ. *Shalm's veterinary hematology*. 6ª edición. Blackwell. Iowa, USA; 2010: 520-524.
11. Majeed SK, Gopinath C. Hodgkin's disease-like lesion in a rat. *J Comp Pathol*; 1985, 95: 123-126.
12. Smith DA, Barker IK. Four cases of Hodgkin's disease in striped skunks (*Mephitis mephitis*). *Vet Pathol*; 1983, 20: 223-229.
13. Yonezawa M, Nakamine H, Tanaka T, Miyaji T. Hodgkin's disease in a killer whale (*Orcinus orca*). *J Comp Pathol*; 1989, 100: 203-207.
14. Wells GA. Hodgkin's disease-like lesions in the dog. *J Pathol*; 1974, 112: 5-10.
15. Maeda H, Ozaki K, Honaga S, Narama I. Hodgkin's-like Lymphoma in a dog. *J Vet Med*; 1993, 40: 200-204.
16. Walton RM, Hendrick MJ. Feline Hodgkin's-like lymphoma: 20 cases (1992-1999). *Vet Pathol*; 2001, 38: 504-511.
17. DeVita VT, Mauch PM, Harris NL. Hodgkin's disease. En: DeVita VT, Hellman S, RoseNberg SA. *Cancer: Principles and practice of oncology*. 5ª edición. Lipincott-Raven. Filadelfia; 1997: 2242-2284.
18. Delabie J, Weisenburger DD, Chan WC. Hodgkin's disease: a monoclonal lymphoproliferative disorder?. *Histopathol*; 1995, 27: 93-96.
19. Marafioti T, Hummel M, Anagnostopoulus I, Foss HD, Falini B. Origin of nodular Lymphocyte-predominant Hodgkin's disease from a clonal expansion of highly mutated germinal-center B-cells. *N Engl J Med*; 1997, 337: 453-458.
20. Koppers R, Rajewsky K, Zhao M, Simons G, Laumann R, Fischer R. Hodgkin disease: Hodgkin and Reed-Sternberg cells picked from histological sections show clonal immunoglobulin gene rearrangements and appear to be derived from B-cells at various stages of development. *Proc Natl Acad Sci USA*; 1994, 91: 10962-10966.
21. Steele KE, Saunders GK, Coleman GD. T-cell-rich B-cell lymphoma in a cat. *Vet Pathol*; 1997, 34: 47-49.
22. Fondacaro JV, Richter KP, Carpenter JL. Feline gastrointestinal lymphoma: 67 cases (1988-1996). *Eur J Comp Gastroenterol*; 1999, 4: 5-11.
23. Brown MR, Rogers KS. Treatment-related emergencies in feline oncology. En: August J. *Consultations in feline internal medicine vol.5*. 5ª edición. WB Saunders. Filadelfia; 2006: 659-663.
24. Center SA. Interpretation of liver enzymes. *Vet Clin Small Anim*; 2007, 37: 297-333.
25. Sanz L, Echeñique D. Caracterización clínica, hematológica y bioquímica de pacientes felinos hipertiroideos: 49 casos. *Rev Hosp Vet*; 2010, 2(3): 18-32.